



Sessões Clínicas

DIAGNÓSTICO DIFERENCIAL DO OLHO VERMELHO

CASO CLÍNICO

Paciente feminina, branca, 24 anos, sem sintomas oculares, revela preocupação com o aparecimento de manchas avermelhadas no olho direito, há 30 dias. Ao exame externo, apresenta olhos alinhados em frente e, nas diversas posições do olhar, pupilas isocóricas, circulares e centradas, com reflexos fotomotor, consensual e de acomodação/convergência presentes. Pálpebras sem alterações anatômicas ou funcionais. Na conjuntiva bulbar do olho direito, observam-se duas manchas rosadas que, ao exame biomicroscópico, apresentam-se como massas moles, lobuladas, cada qual com seu pedículo. A lesão menor é pouco elevada, translúcida e com rede vascular radial, e a maior, mais elevada, com superfície lisa e rósea, na qual se destaca um salpicado de pontos vasculares em vermelho, como pode ser observado na figura 1.

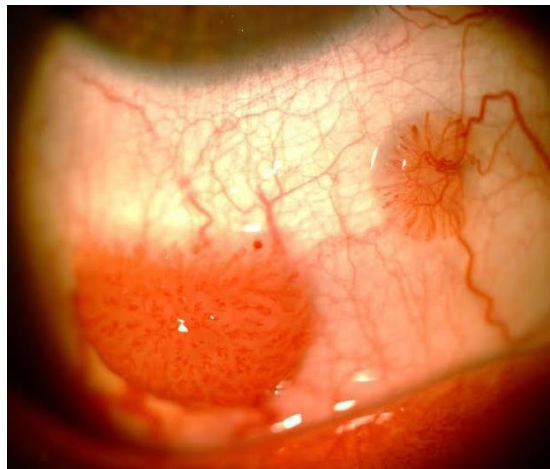


FIGURA 1. Aspectos observados no exame ocular.

A medida da acuidade visual sem correção óptica é 20/20 bilateralmente. Fundoscopia sem alterações. Pressão intraocular de 14 mmHg nos dois olhos.

Baseado na história clínica do paciente e no exame ocular, qual é o diagnóstico mais provável?

- a) Carcinoma conjuntival de células escamosas.
- b) Carcinoma espinocelular da conjuntiva.
- c) Melanoma da conjuntiva.
- d) **Papiloma conjuntival.**
- e) Sarcoma de Kaposi.

Discussão do caso

O papiloma conjuntival é normalmente encontrado em indivíduos jovens, não alterando a acuidade visual.¹ Ao exame biomicroscópico, pode ser sésil ou possuir um pedículo, como no caso apresentado. A lesão menor é típica em seu aspecto pouco elevado, translúcido, com rede vascular radial. A lesão maior pode ser confundida com carcinoma conjuntival de células escamosas.

O carcinoma conjuntival de células escamosas da superfície ocular é normalmente encontrado em pacientes brancos, idosos, expostos excessivamente à luz solar. O tumor tem aspecto de nódulo branco ou rosa-amarelado na superfície anterior do globo ocular, superficial, para o qual convergem vasos dilatados.²

Outro diagnóstico diferencial que deve ser considerado é o carcinoma espinocelular (epidermoide) da conjuntiva, que é o tumor mais comum conjuntival, sendo fatores de risco a idade avançada, a exposição aos raios ultravioleta, aos derivados do petróleo, à fumaça de cigarro, as infecções pelo papilomavirus humano e pelo vírus da imunodeficiência adquirida humana. A maior parte deles localiza-se na área interpalpebral ou região perilímbica, assumindo crescimento papilomatoso, podendo apresentar aspecto leucoplásico.³

O melanoma da conjuntiva é um tumor raro da superfície ocular. Ocorre normalmente por volta da 4ª a 6ª décadas da vida, sendo excepcional em crianças e mais prevalente no sexo feminino. Tem aspecto de massa nodular elevada com pigmentação variável e localização mais frequente na conjuntiva interpalpebral junto ao limbo corneano.⁴

O sarcoma de Kaposi ocorria em judeus do Mediterrâneo. Atualmente, observa-se em indivíduos jovens afetados pela síndrome da imunodeficiência adquirida, podendo ser manifestação precoce dessa enfermidade. Aparece como nódulos vermelhos ou violáceos subepiteliais na conjuntiva palpebral ou no fórnice conjuntival. Histologicamente, são formados por células fusiformes de núcleo oval e inúmeros capilares.⁵

SUMÁRIO

1. ASPECTOS GERAIS E DIAGNÓSTICO DIFERENCIAL	5
2. DIAGNÓSTICO E TRATAMENTO	7
2.1 Conjuntivite viral	7
2.2 Conjuntivite bacteriana	8
2.3 Conjuntivite por clamídia (conjuntivite de inclusão e tracoma)	9
2.4 Conjuntivite alérgica.....	9
3. O OLHO SECO	11
4. BLEFARITE.....	11
5. ABRASÃO CORNEANA	12
6. HEMORRAGIA SUBCONJUNTIVAL	12
7. CORPO ESTRANHO NA CÓRNEA E NA CONJUNTIVA.....	13
8. TRAUMA FECHADO OU PENETRANTE NO OLHO	13
9. QUEIMADURA COM RADIAÇÃO ULTRAVIOLETA	14
10. QUEIMADURAS QUÍMICAS	14
11. EPISCLERITE	14
12. CERATITE E ÚLCERA DE CÓRNEA.....	15
13. UVEÍTE ANTERIOR (IRITE, IRIDOCICLITE), ENDOFTALMITE E PANOFTALMITE.....	16
14. GLAUCOMA (AGUDO E CRÔNICO)	17
REFERÊNCIAS.....	18

1. ASPECTOS GERAIS E DIAGNÓSTICO DIFERENCIAL

O olho vermelho é uma das condições oftalmológicas mais comuns no contexto dos cuidados primários em saúde e um dos principais motivos de consultas oftalmológicas nos setores de pronto atendimento. A inflamação de qualquer parte do olho, incluindo o aparelho lacrimal, as pálpebras e a alteração do filme lacrimal podem causar olho vermelho. Os médicos não especialistas podem, muitas vezes, diagnosticar e tratar pacientes com essa condição, embora seja fundamental saber quando encaminhar o paciente ao oftalmologista. As principais causas de olho vermelho estão listadas no quadro 1.⁶

QUADRO 1. Principais causas de olho vermelho

(AV = Acuidade Visual; PIO = Pressão Intraocular)

Olho vermelho	PIO mmHg	AV	ϕ pupilar	Hiperemia	Exsudação	Opacidade corneana
Glaucoma agudo	>	<	Midríase	Pericerática	Ausente	Turvação
Irite	Normal	<	Miose	Pericerática	Ausente	Ausente
Ceratite	Normal	<	Normal	Pericerática	Presente	Presente
Conjuntivite	Normal	Normal	Normal	Difusa	Presente	Ausente

As figuras 2 e 3 apresentam estruturas do olho, lembrando conceitos importantes para o leitor.

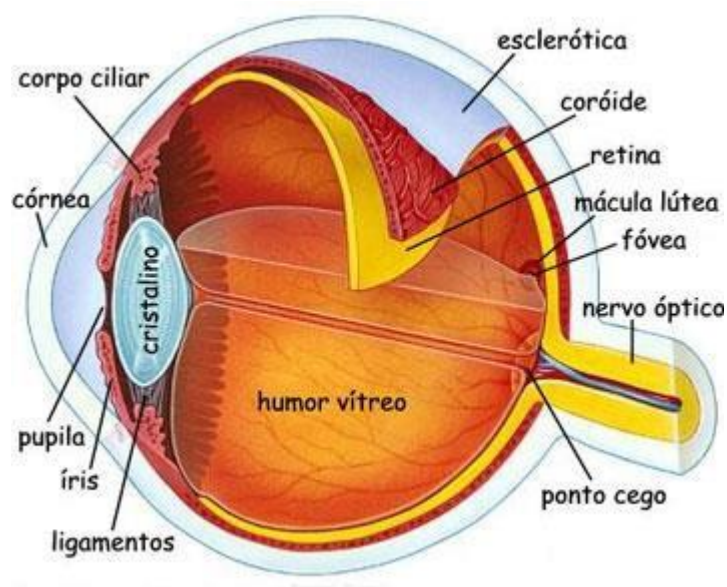


FIGURA 2. Olho esquemático.

Fonte: http://www.explicatorium.com/CFQ8/Luz_Olho_humano.php

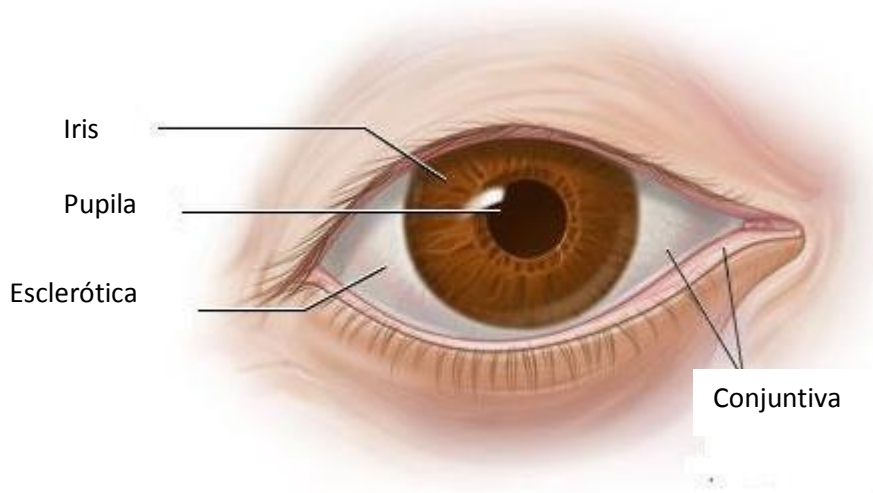


FIGURA 3. Vista anterior do olho.

Fonte: <https://www.studyblue.com/notes/n/conjunctivasclera/deck/3141926>

Alguns sinais e sintomas de alerta devem ser observados, como dor ocular intensa, perda visual súbita, exposição química, trauma ocular, corpo estranho, exsudação purulenta, opacidades corneanas e da pupila e cirurgia recente.

A conjuntivite é a causa mais comum de olho vermelho (QUADRO 2). As conjuntivites podem ter causas infecciosas (viral, bacteriana, fúngica e por protozoário) e não infecciosas (alergias, agentes irritantes). A maioria dos casos de conjuntivite viral e bacteriana é autolimitada. Outras causas comuns de olho vermelho são blefarite, abrasão corneana, corpo estranho, hemorragia subconjuntival, ceratite, irite, glaucoma, queimaduras químicas e esclerite.

A história clínica e o exame completo do olho podem fornecer pistas sobre a etiologia da maioria dos casos. A história deve incluir perguntas sobre envolvimento uni ou bilateral, duração dos sintomas, tipo e quantidade de secreção e exsudação, alterações visuais, intensidade da dor, ocorrência de fotofobia, tratamentos anteriores, presença de alergias ou doenças sistêmicas e uso de colírios e de lentes de contato. O exame oftalmológico deve incluir pálpebras, saco lacrimal, tamanho da pupila e reação à luz, assim como avaliação do envolvimento da córnea, padrão e localização da hiperemia. Devem-se avaliar o comprometimento de linfonodos pré-auriculares e submandibulares e a acuidade visual.

2. DIAGNÓSTICO E TRATAMENTO

2.1 Conjuntivite viral

A conjuntivite viral por adenovírus é altamente contagiosa, quando comparada com aquelas causadas por outros vírus. O vírus, geralmente, se dissemina por meio do contato direto com dedos contaminados, instrumentos médicos, água de piscina e objetos pessoais. Associa-se, em geral, com infecção das vias respiratórias superiores, sendo transmitido pela tosse. O quadro clínico de conjuntivite viral é, geralmente, leve, com remissão espontânea após uma a duas semanas, mas podem, além da exsudação serosa, ocorrer membranas na conjuntiva, opacidades subepiteliais na córnea e desenvolvimento de déficit lacrimal com baixa de visão. Na ceratoconjuntivite herpética, além das alterações conjuntivais, podem ocorrer ulcerações na superfície da córnea nas formas dendrítica e ameboide (FIG. 4).

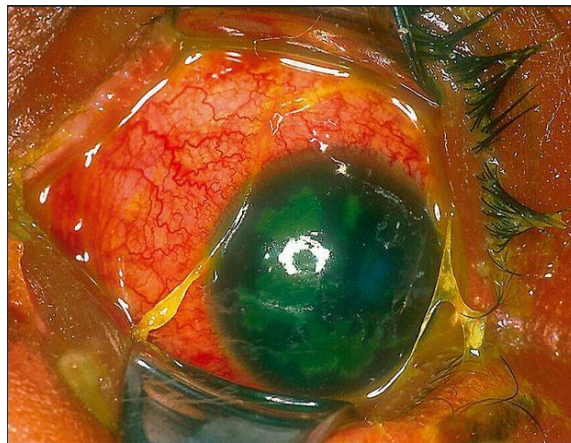


FIGURA 4. Ceratoconjuntivite viral com ulcerações superficiais da córnea de forma ameboide.⁶

O tratamento é de suporte, incluindo compressas frias, descongestionantes oculares e lágrimas artificiais. Antibióticos tópicos raramente são necessários, porque as infecções bacterianas secundárias são raras.

Para evitar a propagação da conjuntivite viral, os pacientes devem ser orientados para a prática de lavagem rigorosa das mãos, evitando compartilhar objetos pessoais. Os manipuladores de alimentos e profissionais de saúde não devem trabalhar até o desaparecimento da exsudação ocular, e os médicos devem proceder à higienização dos instrumentos após examinar pacientes nessa condição. É necessário encaminhar o paciente ao oftalmologista, caso os sintomas não desapareçam em sete a dez dias, ou na presença de envolvimento corneano. Na presença de exsudação purulenta, torna-se provável a etiologia bacteriana, sendo necessária a coleta de material para isolamento do agente responsável e uso imediato de colírio antibiótico de amplo espectro, como as quinolonas de última geração (moxifloxacina e gatifloxacina). Não é recomendado o uso de colírios com antibióticos ou corticoides quando apenas a exsudação serosa está presente. Os corticoides tópicos devem ser empregados por oftalmologistas, pois, se a etiologia for herpética e com atividade viral, pode ocorrer a perfuração do olho.

2.2 Conjuntivite bacteriana

A conjuntivite bacteriana, da mesma forma que a virótica, é altamente contagiosa e mais comumente transmitida por meio do contato direto com dedos contaminados. De acordo com a duração e a gravidade dos sinais e sintomas, a conjuntivite bacteriana é classificada em hiperaguda, aguda ou crônica.

A conjuntivite bacteriana hiperaguda é, frequentemente, associada à infecção por *Neisseria gonorrhoeae* em adultos sexualmente ativos. A infecção tem um início súbito e progride rapidamente, podendo resultar em perfuração da córnea. É caracterizada por abundante exsudação purulenta (FIG. 5), dor e diminuição da visão. Os pacientes devem receber tratamento rigoroso e imediato, com encaminhamento para o oftalmologista. A conjuntivite bacteriana aguda é a forma mais comum na prática clínica cotidiana. Os sinais e os sintomas persistem por menos de três a quatro semanas. A infecção por *Staphylococcus aureus* é a mais frequente nos adultos, enquanto o *Streptococcus pneumoniae* e o *Haemophilus influenzae* são mais comuns nas crianças. A conjuntivite bacteriana crônica é caracterizada por sinais e sintomas que persistem por quatro semanas ou mais, com recaídas frequentes. Nesses casos, é prudente o encaminhamento para o oftalmologista.

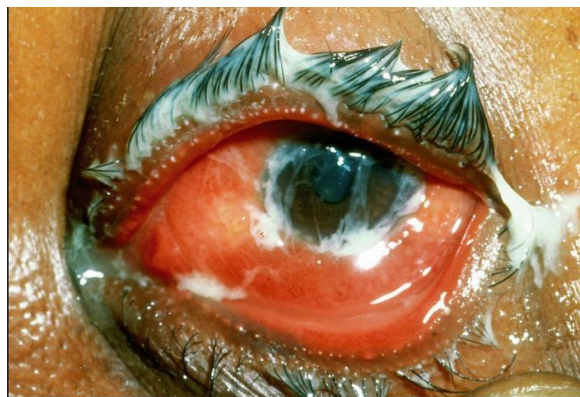

FIGURA 5. Conjuntivite bacteriana com edema da conjuntiva bulbar e exsudação purulenta.⁶

Os testes laboratoriais para identificar bactérias e sensibilidade aos antibióticos são altamente recomendados em pacientes com quadros graves, desnutridos, imunodeprimidos, usuários de lentes de contato, recém-nascidos e na falha do tratamento inicial. O tratamento com antibióticos traz benefícios e inclui recuperação mais rápida, retorno precoce ao trabalho ou à escola, prevenção de complicações e diminuição de futuras visitas ao médico.

Uma meta-análise baseada em cinco ensaios clínicos randomizados mostrou que a conjuntivite bacteriana é autolimitada (65 por cento dos doentes melhoram após dois a cinco dias sem tratamento com antibióticos), e as complicações graves são raras. Estudos mostram que os agentes patogênicos bacterianos são isolados apenas em 50 por cento dos casos de conjuntivite bacteriana diagnosticados clinicamente. Além disso, o uso de antibióticos está associado com o aumento da resistência a antibióticos, a despesas adicionais para os doentes e à medicalização de doenças menos importantes. Portanto, retardar a antibioticoterapia em muitos pacientes é uma opção para a conjuntivite bacteriana aguda. Acontece que existem bactérias que perfuram a córnea nas

primeiras 48 h, o que leva alguns especialistas a utilizar antibióticos de amplo espectro logo após a coleta de material da conjuntiva para cultura e antibiograma. É apropriado tomar decisão de forma compartilhada, e muitos pacientes aceitam adiar a terapia antibiótica, quando são informados sobre a natureza autolimitada da doença. A escolha do antibiótico deve ser baseada na relação custo-eficácia e nos padrões de resistência bacteriana local. Se a infecção não melhorar dentro de uma semana de tratamento, o paciente deve ser encaminhado ao oftalmologista.

2.3 Conjuntivite por clamídia (conjuntivite de inclusão e tracoma)

Essa etiologia deve ser considerada em paciente sexualmente ativo, com exsudação purulenta, que não responde aos tratamentos antibacterianos padrões. Observa-se a presença de granulações conjuntivais (folículos e papilas) na fase aguda (FIG. 6). O teste da reação em cadeia da polimerase (PCR) do raspado conjuntival confirma o diagnóstico, mas é quase sempre desnecessário. O tratamento inclui terapia tópica com pomada oftálmica de eritromicina ou tetraciclina e terapia oral com azitromicina (dose única de 1 g) ou doxiciclina (100 mg duas vezes ao dia durante 14 dias) para tratar a infecção genital quando presente. Os parceiros sexuais do paciente também devem ser tratados.⁷

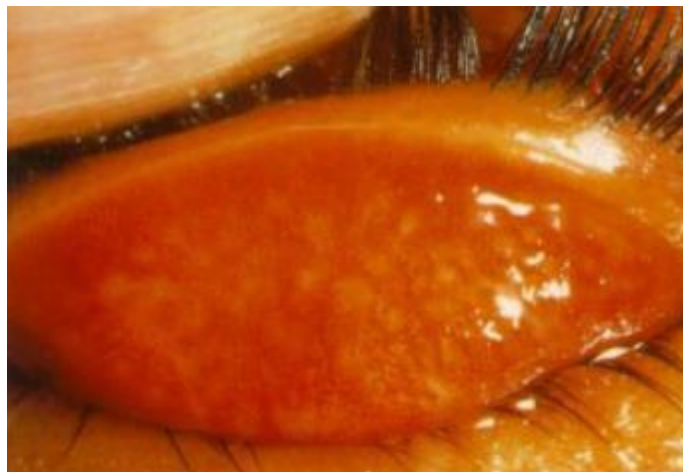

Figura 6. Tracoma inflamatório intenso onde se observam folículos na conjuntiva tarsal.

Fonte: Brasil. Ministério da Saúde. Manual de Controle do Tracoma. 2001.

2.4 Conjuntivite alérgica

A conjuntivite alérgica é frequentemente associada a doenças atópicas, como rinite alérgica (mais comum), eczema e asma. Prurido nos olhos é a característica mais evidente. A conjuntivite alérgica sazonal é a forma mais comum da doença, e os sintomas estão relacionados aos alérgenos específicos da temporada. A conjuntivite alérgica perene persiste ao longo do ano. Na conjuntivite primaveril, forma alérgica que geralmente se manifesta na criança e involui na puberdade, observa-se ptose mecânica das pálpebras superiores, devido ao espessamento da conjuntiva palpebral, onde se observam as papilas gigantes (FIG. 7).

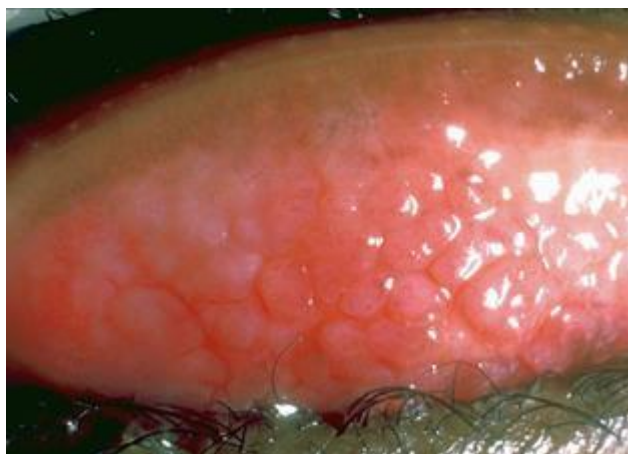

FIGURA 7. Conjuntivite primaveril forma palpebral.⁶

O diagnóstico é essencialmente clínico, e o tratamento inclui evitar a exposição aos alérgenos e o uso de lágrimas artificiais e anti-histamínico (alcaftadina), estabilizadores de mastócitos (cromoglicato dissódico, olopatadina) e vasoconstritores (nafazolina)tópicos.

QUADRO 2. Causas de conjuntivite⁶

Causas de conjuntivite	Recém-nascidos	Crianças	Adultos
Infecção viral	Raro	Geralmente afeta ambos os olhos.	Geralmente afeta ambos os olhos.
Infecção bacteriana	Pode ser grave e comprometer a visão	Pode afetar um ou os dois olhos. Pode ser grave e comprometer a visão.	Pode afetar um ou os dois olhos. Pode ser grave e comprometer a visão.
Infecção por clamídia	Pode causar conjuntivite	Causa tracoma, afetando geralmente os dois olhos.	Geralmente acomete os dois olhos.
Alergia	Raro	Frequentemente afeta os dois olhos.	Raro.
Irritantes químicos/medicamentos oculares tradicionais	Raro	Um ou ambos os olhos.	Um ou ambos os olhos.

3. O OLHO SECO

Olho seco pela ceratoconjuntivite seca é uma condição comum causada por diminuição da produção ou má qualidade da lágrima. Está associado ao aumento da idade, ao sexo feminino, medicamentos (por exemplo, anticolinérgicos) e algumas condições clínicas de natureza autoimune como a artrite reumatoide e a síndrome de Sjögren. O diagnóstico é baseado na apresentação clínica e nos testes diagnósticos. A osmolaridade da lágrima é o melhor teste isolado de diagnóstico específico para o olho seco. A precisão global do diagnóstico aumenta quando a osmolaridade da lágrima é combinada com a avaliação da taxa de renovação e evaporação da lágrima. Alguns pacientes com olho seco podem ter desconforto ocular sem anormalidade aparente do filme lacrimal em um primeiro exame. O filme lacrimal é uma lâmina composta de uma camada oleosa externa para evitar evaporação rápida, uma camada intermediária, aquosa com nutrientes, e agentes bacteriostáticos e uma camada mais interna, mucosa, fixadora da lágrima na superfície da córnea. Nesses pacientes, o tratamento para olho seco pode ser iniciado com base em sinais e sintomas. No caso de suspeita de síndrome de Sjögren, devem ser realizados testes diagnósticos específicos que incluem a pesquisa de autoanticorpos e, eventualmente, a biópsia de glândulas salivares.

O tratamento ocular inclui aplicações frequentes de lágrimas artificiais ao longo do dia e, se necessário, pomadas lubrificantes à noite. O uso de umidificadores e óculos bem ajustados com proteções laterais também pode diminuir a evaporação das lágrimas. Se as lágrimas artificiais causarem coceira ou irritação, pode ser necessário mudar para uma forma livre de conservantes ou uma preparação alternativa. Quando a inflamação é o principal fator de olho seco, gotas oftálmicas de ciclosporina podem aumentar a produção de lágrima. A ciclosporina tópica pode levar vários meses para proporcionar melhora subjetiva. Ácidos graxos omega-3 sistêmicos também demonstraram benefícios. Corticosteroides tópicos podem ser eficazes no tratamento da inflamação associada.⁸ Esses pacientes devem ser sempre avaliados por um oftalmologista.

4. BLEFARITE

A blefarite é uma condição inflamatória crônica das margens das pálpebras e diagnosticada clinicamente. Os pacientes devem ser examinados para avaliar descamação no couro cabeludo ou na pele facial (dermatite seborreica), rubor facial, vermelhidão e inchaço no nariz ou bochechas, presentes na rosácea, muitas vezes associada à blefarite. O tratamento envolve a higiene palpebral, utilizando-se sabonete neutro, como xampu de crianças diluído ou solução para limpar cílios e pálpebras, em massagens suaves e uso de compressas mornas. Eritromicina ou bacitracina em pomada oftálmica aplicada nas pálpebras pode ser usada em pacientes que não respondem apenas à higiene palpebral. Colírio de azitromicina está indicado no tratamento da blefarite. Em casos graves, o uso de antibióticos orais (doxiciclina ou tetraciclina) poderá ser benéfico, assim como os corticoides tópicos.

5. ABRASÃO CORNEANA

Abrasão corneana é diagnosticada com base na história clínica e exame oftalmológico. Se necessário, os anestésicos tópicos de curta duração podem ser utilizados para facilitar o exame do olho. A visualização da superfície ocular corada pela fluoresceína sódica a 1%, sob um filtro azul cobalto, confirma o diagnóstico. Um padrão de coloração de ramificação dendrítica sugere infecção por HSV (vírus herpes simples) ou uma cicatrização da abrasão. Na infecção por HSV, com envolvimento corneano, sem melhora em 48 horas, torna-se necessária a consulta com o oftalmologista, em decorrência do risco potencial de evoluir com complicações graves. O tratamento inclui o uso de cicloplégico tópico (ciclopentolato ou tropicamida) e o controle da dor com anti-inflamatórios não esteroides tópicos (AINEs) ou analgésicos por via oral. O uso tópico de antibióticos é necessário para evitar a penetração bacteriana através de solução de continuidade epitelial da córnea. Pomadas cicatrizantes contendo aminoácidos, vitamina A e antibiótico são usadas de rotina com curativo oclusivo. Os aminoglicosídeos tópicos devem ser evitados, pois são tóxicos para o epitélio corneano. Estudos demonstram que os oclusivos (tapa-olhos) melhoram o conforto do paciente. Os esteroides são contra-indicados em pacientes com abrasão corneana.

6. HEMORRAGIA SUBCONJUNTIVAL

O diagnóstico da hemorragia subconjuntival é clínico (FIG. 8). Trata-se de uma condição de pequena gravidade, sem necessidade de tratamento específico na maioria dos pacientes sem doenças sistêmicas. Compressas quentes e lubrificantes oftálmicos (por exemplo: hidroxipropilcelulose, hipromelose, metilcelulose) podem aliviar os sintomas. Na presença de dor e hemorragia recorrentes, devem ser considerados sinais e sintomas que alertam para a possibilidade de doenças sistêmicas, como as discrasias hemorrágicas.

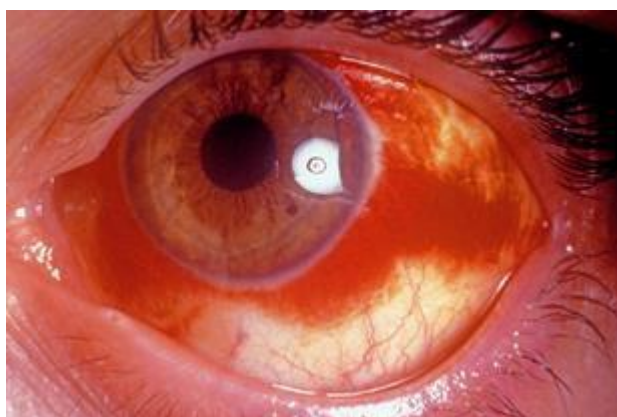


FIGURA 8. Hemorragia subconjuntival.⁶

7. CORPO ESTRANHO NA CÓRNEA E NA CONJUNTIVA

Normalmente, um “cisco” no olho causa dor, vermelhidão e lacrimejamento. O objeto pode ser facilmente visto pela observação direta e removido com cotonete umedecido depois da aplicação de um anestésico local (proparacaína, proximetacaína). Quando o corpo estranho fica situado na conjuntiva subtarsal superior, ele pode não ser visto, mas o olho permanece vermelho e dolorido ao piscar. A fluoresceína revelará escoriações lineares da córnea. Nesses casos, a pálpebra superior deve ser evertida para visualização e remoção do corpo estranho, que pode ser o próprio cílio. No entanto, pacientes com corpos estranhos profundos ou de difícil remoção devem ser encaminhados para avaliação oftalmológica. Após a remoção do corpo estranho, é recomendada a aplicação de pomada antibiótica, e o paciente deve ser reavaliado no prazo de dois dias, para excluir a possibilidade de infecção. Em casos mais graves, pode ser necessário um cicloplégico tópico de curta ação para aliviar o espasmo ciliar e, conseqüentemente, a dor.

8. TRAUMA FECHADO OU PENETRANTE NO OLHO

Uma lesão no olho deve ser sempre considerada em qualquer trauma na face. Não deve ser esquecida, principalmente quando outras lesões parecem ser mais graves ou quando o edema periorbital dificulta o exame do olho. O trauma contuso ocular pode causar ferimentos com gravidade variável, tais como hematoma periorbital, hemorragia subconjuntival, abrasão corneana ou laceração, sangramento na câmara anterior (hifema), pupila não reagente (midríase traumática) ou a íris rasgada (iridodiálise), cristalino luxado ou catarata traumática, hemorragia vítrea, trauma com descolamento e edema da retina ou lesão do nervo óptico, com pupila não reagente à luz. Podem também ser encontrados rotura do globo ocular, com acentuada perda visual e olho hipotônico, câmara anterior rasa ou muito profunda e fratura do assoalho orbitário do tipo *blow-out*. Todas essas condições exigem exame imediato por oftalmologista. O paciente deve ficar em posição semiereta. A proteção com a concha protetora estéril e analgesia adequada evitam a perda de conteúdo ocular.

O trauma penetrante é geralmente óbvio, mas pode ser de difícil reconhecimento no início. As seguintes lesões são possíveis: laceração da córnea, muitas vezes com prolapso da íris; perfuração escleral ou hemorragia local, que devem ser diferenciadas de uma hemorragia subconjuntival trivial; colapso da câmara anterior; hifema ou hemorragia vítrea; pupila irregular e deslocamento do cristalino.

Corpos estranhos intraoculares são geralmente fragmentos metálicos em acidentes de trabalho. Os sintomas são dor aguda e repentina seguida por vermelhidão. Em alguns casos, a parte externa do olho pode parecer quase normal. Nos casos suspeitos, deve-se instilar colírio antibiótico (cloranfenicol, por ex., evitando o uso de pomadas) e proteger o olho de danos maiores com oclusor, fazendo a administração de analgesia e antibióticos sistêmicos.

Todos os casos de lesão ocular penetrante documentada e corpos estranhos reais ou suspeitos devem ser encaminhados para o oftalmologista. Na possibilidade da presença de corpos estranhos intraoculares, está indicada a radiografia da órbita com filmes para tecidos moles ou a tomografia computadorizada, mas nunca a ressonância magnética nos casos suspeitos de corpo estranho metálico.

9. QUEIMADURA COM RADIAÇÃO ULTRAVIOLETA

A ceratite superficial ocorre após extensa exposição à luz ultravioleta, durante o trabalho com soldagem, atividades no gelo, ou à luz solar sem o uso de óculos de proteção. Há dor intensa, ardor, visão turva, lacrimejamento e blefaroespasmos que ocorrem após algumas horas. O paciente desenvolve ceratopatia puntiforme que pode ser revelada pela coloração com fluoresceína a 1% tópica e visualização com luz azul aneritra. Para alívio da dor, recomenda-se a oclusão de ambos os olhos, pouca iluminação e analgésicos. A recuperação, geralmente, ocorre dentro de 12 a 24 horas. Deve ser salientado que os anestésicos tópicos não devem ser instilados em doses repetidas, porque são tóxicos para a córnea, retardando a cura e reduzindo os reflexos naturais da córnea na proteção contra danos maiores.

10. QUEIMADURAS QUÍMICAS

Nas queimaduras químicas, os álcalis são muito mais nocivos do que os ácidos e incluem-se, ainda, agentes comuns, tais como cimento, gesso em pó, limpadores de forno e desentupidores. Queimaduras alcalinas produzem uma necrose da conjuntiva e da córnea por liquefação. Queimaduras por ácido podem produzir uma necrose de coagulação da córnea, o que, de certa forma, protege contra uma maior invasão das estruturas do olho. A prioridade é o tratamento imediato, com irrigação abundante, prolongada, com solução salina normal, auxiliado por gotas de anestésico tópico para controle da dor. É importante everter as pálpebras superiores e tracionar as inferiores, para remover partículas, e irrigar os fundos de sacos superiores e inferiores da conjuntiva. O paciente deve ser encaminhado para exame e tratamento especializado.

11. EPISCLERITE

A episclerite é a inflamação da episclera, camada superficial da esclera. Ela é, geralmente, autolimitada (com duração de até três semanas), sendo diagnosticada clinicamente. É necessária a investigação, quando recorrente, e na presença de sintomas sugestivos de doenças sistêmicas associadas, como a artrite reumatoide. O tratamento envolve cuidados de suporte e uso de lágrimas artificiais. Os esteroides tópicos podem ser úteis em casos graves. É importante o encaminhamento ao oftalmologista nos episódios recorrentes, nos diagnósticos imprecisos (esclerite inicial) e no agravamento dos sintomas.

12. CERATITE E ÚLCERA DE CÓRNEA

Ceratite é uma inflamação da córnea de causa virótica, bacteriana, por protozoário, imunológica ou traumática. A presença de ulceração e edema de córnea leva à baixa de visão (FIG. 9). Deve ser sempre obtido raspado da conjuntiva e da úlcera da córnea para cultura e antibiograma antes da antibioticoterapia local.

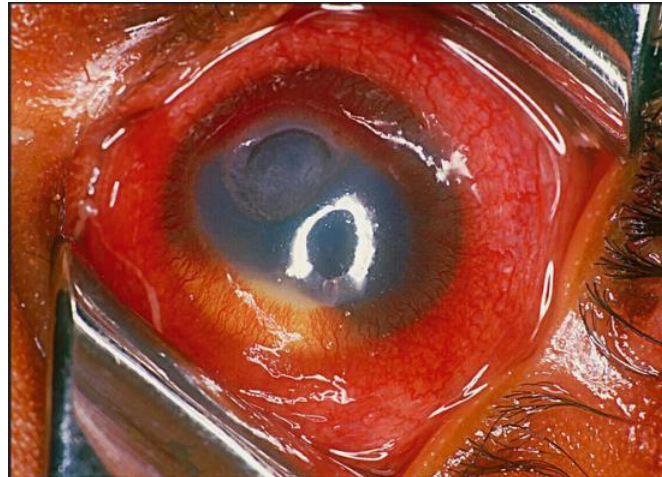


FIGURA 9. Ceratite supurativa.⁶

A coloração pela fluoresceína vai demonstrar uma úlcera marginal ou central. Na ceratite por herpes simples, a úlcera é tipicamente ramificada ou dendrítica, e a sensibilidade da córnea está diminuída.

Iniciar o tratamento com colírio com antibiótico (ciprofloxacina, moxifloxacina, gatifloxacina) ou antiviral (aciclovir), dependendo da suspeita clínica, e encaminhar o paciente a um oftalmologista. Colírios esteroides são contraindicados nesses casos. Necrose e perfuração da córnea podem levar à perda parcial ou total da visão.

13. UVEÍTE ANTERIOR (IRITE, IRIDOCICLITE), ENDOFTALMITE E PANOFTALMITE

Irite pode ser causada por infecção exógena de uma ferida ou uma úlcera corneana perforante. Está associada a mecanismo etiológico ainda não esclarecido, provavelmente ligado ao HLA-B27 nas artropatias axiais (espondilite anquilosante, síndrome de Reiter, colite ulcerativa, doença de Crohn e doença de Still). Outras possíveis causas incluem sarcoidose, toxoplasmose, tuberculose, sífilis e herpes zoster oftálmico.

Na irite aguda, há uma marcante hiperemia pericerática, ou seja, ao redor da córnea (FIG. 10), dor frontal e ocular constante por várias horas, visão turva e fotofobia. A pupila contrai (miose) e agregados de leucócitos podem ser vistos na superfície interna da córnea (precipitados ceráticos). Em casos graves, pode-se formar pus ou fibrina, um exsudato na câmara anterior do olho (hipópio), e a íris pode aderir à superfície anterior do cristalino constituindo-se na denominada sinéquia posterior.

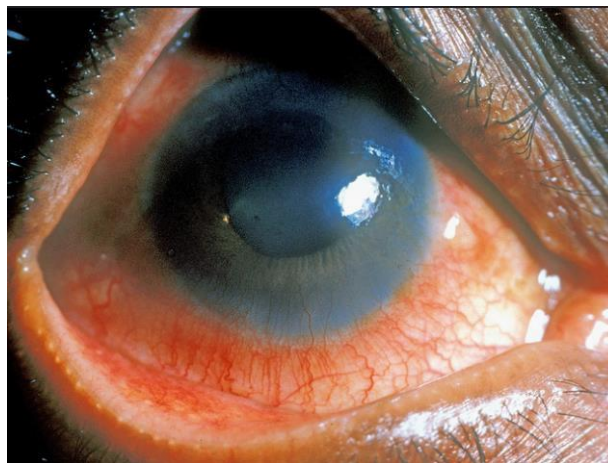

FIGURA 10. Uveíte anterior aguda.⁶

Na irite aguda, o paciente deve ser orientado por um oftalmologista para o tratamento com colírios esteroides e cicloplégicos, para se evitarem sinéquias anteriores e posteriores, que podem ser causa de glaucoma secundário, provocando redução da acuidade visual, além de problemas estéticos.

A endoftalmite é uma emergência médica decorrente de infecção bacteriana ou fúngica dos tecidos intraoculares, e alterações do vítreo e humor aquoso. A forma exógena ocorre com a inoculação direta de um organismo na câmara anterior, após trauma penetrante ou contuso, inserção de um corpo estranho, ruptura de uma bolsa filtrante ou cirurgias envolvendo o corpo vítreo (a mais comum, o tratamento da catarata com ou sem implante de lente intraocular). A endoftalmite endógena resulta de infecção do humor aquoso ou vítreo na vigência de uma septicemia bacteriana ou fúngica. A forma endógena é responsável por 2 a 16% de todos os casos de endoftalmite. A maioria dessas infecções surge subitamente, quase sempre com comprometimento da visão e, muitas vezes, necessita de enucleação ocular.

14. GLAUCOMA (AGUDO E CRÔNICO)

O glaucoma agudo é uma causa relativamente frequente de olho vermelho. Está associado a uma câmara anterior estreitada com obstrução do fluxo de saída do humor aquoso, o que leva a um grande aumento da pressão intraocular. É mais comum em pacientes com hipermetropia de meia-idade ou idoso e é precipitado por dilatação pupilar. Dessa forma, é importante que os clínicos façam a tonometria bidigital antes de se realizar o exame oftalmoscópico de pacientes hipertensos. O paciente se queixa de dor latejante intensa, incômoda, acompanhada de náuseas, vômitos e prostração. A acuidade visual está reduzida, com visualização de halos ao redor das luzes. Ao exame, o olho está avermelhado, e a córnea torna-se turva com uma pupila oval, semidilatada, fixa, sem secreção (FIG. 11). À palpação suave do olho, este se apresenta rígido pelo aumento da pressão intraocular.

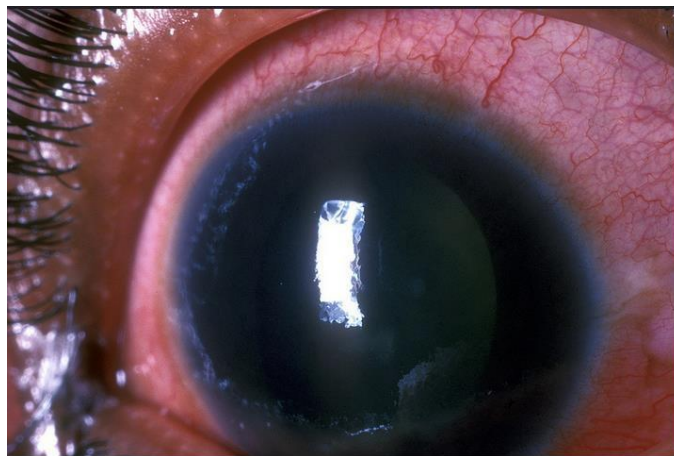


FIGURA 11. Glaucoma agudo.⁶

A comparação da tensão ocular contralateral é importante para aumentar a sensibilidade do diagnóstico clínico. O glaucoma agudo é uma emergência ocular com cegueira iminente se não for tratada rapidamente.⁹ Essa condição requer encaminhamento urgente para o oftalmologista. Em caso de dificuldade para o agendamento especializado (no mesmo dia) e na presença de sinais e sintomas característicos, o tratamento deve ser iniciado com mióticos, tais como a pilocarpina a 1% ou a 2%, a cada 5 minutos, durante 1 hora, associada à acetazolamida (inibidor de anidrase carbônica) 500 mg via oral de 6/6 horas. Como agentes hiperosmóticos, podem ser utilizados o glicerol a 50% na dose de 1 mL / kg, por via oral, na ausência de vômitos, ou o manitol 1-2 g / kg IV, na presença de vômitos. Paralelamente, devem ser instituídos tratamentos sintomáticos para dor e vômitos. A terapia definitiva é constituída por iridotomia periférica a *laser* ou iridectomia cirúrgica. O glaucoma crônico de ângulo aberto leva ao aumento da pressão intraocular e possível presença de olho vermelho, mas as mudanças ocorrem ao longo de vários meses ou anos, levando a danos do nervo óptico, escotomas e perda de visão periférica, não se tratando de uma urgência médica.

REFERÊNCIAS

1. Kaliki S, Arepalli S, Shields CS, Klein K, Sun H, Hysenj E, et al. Conjunctival papilloma features and outcomes based on age at initial examination. *JAMA Ophthalmol.* 2013; 131(5):585-593.
2. Carvalho-Rêgo PR, Gomes JAP, Ballalai PL, Cunha MC, Sousa LB, Erwenne CM. Amniotic membrane for ocular surface reconstruction after conjunctival squamous cell carcinoma resection. *Arq. Bras. Oftalmol.* 2008; 71(1):22-7.
3. Sato LH, Marques MEA, Schellini SA. Conjunctival squamous cell carcinoma requiring orbital exenteration: case report. *Arq Bras Oftalmol.* 2012; 75(1):61-3.
4. Lim L-A, Madigan MC, Conway RM. Conjunctival melanoma: a review of conceptual and treatment advances. *Clin Ophthalmol.* 2013; 7:521-53.
5. Sudzinski J, Thomas F, Berthout A, Gonthier MF, Lumbroso-Le Rouic L, Milazzo S. Conjunctival Kaposi sarcoma. *J Fr Ophtalmol.* 2009; 32 (2):151-155.
6. Yorston D, Zondervan M. *Community Health Journal.* 2005; 18(53):69-79.
7. Malamos P, Georgalas I, Rallis K, Andrianopoulos K, Georgopoulos G, Theodossiadis P, et al. Evaluation of single-dose azithromycin versus standard azithromycin/doxycycline treatment and clinical assessment of regression course in patients with adult inclusion conjunctivitis. *Curr Eye Res.* 2013; 38(12):1198-206.
8. Fonseca EC, Arruda GV, Rocha EM. Olho Seco: etiopatogenia e tratamento. *Arq Bras Oftalmol.* 2010; 73(2):197-203.
9. Campos Jr, JC. Perfil do atendimento oftalmológico de urgência. *Rev Bras Oftalmol.* 2004; 64(2):89-91.